Aus dem Zahnärztlichen Institut der Universität Marburg-Lahn
(Direktor: Professor Dr. Hans Fliege)

Ueber Schicksale von Zähnen im Bruchspalt

unter besonderer Berücksichtigung eines instruktiven Falles

Inaugural-Dissertation
zur
Erlangung des Doktorgrades in der Zahnheilkunde
der Hohen Medizinischen Fakultät
der Philipps-Universität zu Marburg

vorgelegt von

Thea Euler
appr. Zahnärztin aus Straßburg

Marburg a. d. Lahn 1940
Universitäts-Buchdruckerei Joh. Aug. Koch (Dr. C. Hitzeroth)

Angenommen von der Medizinischen Fakultät zu Marburg
am 12. Juni 1940

Referent: Prof. Dr. Fliege.

Gedruckt mit Genehmigung der Fakultät.

Bei der Behandlung komplizierter Kieferbrüche hat der Zahnarzt dem Bruchspalt seine volle Aufmerksamkeit zu schenken und für eine hinreichende Sauberkeit der Mundhöhle zu sorgen, damit im Bereich des Bruchspaltes möglichst günstige Bedingungen in hygienischer Hinsicht herrschen. Patienten mit komplizierter Kieferfraktur tragen gewöhnlich Schienenapparate im Ober- und Unterkiefer, welche die nötige Wund- und Mundpflege erschweren. Daher ist es die Aufgabe des Zahnarztes, die Wund- und Mundpflege des Patienten selbst zu übernehmen, oder sie vor allem bei stationär untergebrachten Patienten durch geschultes Schwesternpersonal ausführen zu lassen. Solche Maßnahmen gehören zur Therapie der Kieferbrüche. Tägliche Mundbäder und Ausspritzungen der Mundhöhle etwa mit einem Irrigator oder dem in jeder größeren zahnärztlichen Praxis bei der Paradentosebehandlung gebräuchlichen Atomiseur sind unbedingt erforderlich. Bei mehr oder weniger breitem, offenem Bruchspalt mit freiliegendem Knochen oder sonstigen in seinem Bereich sich findenden Verletzungen tragen Tamponaden dazu bei, diese Gebiete vor Verunreinigungen zu schützen. Der behandelnde Arzt muß darauf bedacht sein, schwerere Infektionen des Bruchspaltes zu verhüten. Jede pathologische Veränderung infektiöser Natur bedeutet eine Verzögerung in der Frakturheilung. Bisweilen kann durch eine vernachlässigte Behandlung von Frakturen bei freiliegendem Bruchspalt die schnelle Verheilung der Fragmente verzögert, ja sogar unter Umständen vollständig verhindert werden, wie Roughton (1893) mitteilt.

Es ist daher unbedingt nötig, die Zähne, die sich in einem Bruchspalt oder in näherer Umgebung befinden, der schärfsten Kontrolle zu unterwerfen. Seit vielen Jahren wird in der Kieferbruchbehandlung der Standpunkt vertreten, jeden Zahn, von dem anzunehmen ist, daß er ein heilungshemmender Faktor sei, sofort bei Beginn der Therapie zu entfernen. Es waren damit Wurzelreste und schwer erkrankte oder gelockerte Zähne gemeint, die zu einer eitrigen Periodontitis, Periostitis, Ostitis oder Fistelbildung führen konnten. Derartige Zähne bzw. Wurzelreste können schon in einem gesunden Kiefer schwere Schäden verursachen und stellen einen dauernden locus minoris resistentiae dar. Steht nun noch dazu ein solcher Zahn im Bruchspalt, ragt seine Wurzel in ihn herein, so können durch den infizierten Wurzelkanal infektiöse Stoffe in den Bruchspalt gelangen. Zähne, die den gangraenösen Inhalt in den Bruchspalt aussäen können, bilden nicht nur für die Frak-

turheilung eine große Gefahr, sondern der gesamte Organismus kann dadurch Schaden erleiden. In so gelagerten Fällen ist es indiziert, den Zahn sofort zu entfernen, um die Folgen einer etwaigen Infektion von vornherein zu beseitigen. Im übrigen würden solche Zähne, wenn sie im Kiefer verbleiben, von dem Organismus als Fremdkörper behandelt, der sie auszustoßen bestrebt ist und wie einen Sequester ansieht. Dadurch ergibt sich als natürliche Folge eine Verzögerung der Kieferbruchheilung. Nicht nur die Konsolidierung wird durch diese „Sequester" beeinträchtigt, sonden es kann sogar eine Pseudarthrose daraus entstehen. Großkopf (1922) berichtet von einem retinierten Eckzahn, der als „Heilungshemmnis" einer Unterkieferfraktur schließlich zur Pseudarthrose führte.

Andererseits gibt es Fälle, in denen der im Bruchspalt befindliche Zahn nicht sofort zu entfernen ist. Beim Bestehen z. B. einer Osteomyelitis, die durch das neueinsetzende Trauma, welches eine Extraktion bedeutet, wieder heftiger aufflackern würde, wäre eine Zahnentfernung kontraindiziert. Hier ist eine abwartende Haltung am besten. Durch Trepanation des Zahnes muß für Abfluß gesorgt und nur dann zur Zange gegriffen werden, wenn der Zahn sozusagen im Eiter schwimmt.

Oft ist es auch aus Gründen der Fixation, nämlich um das Fragment nach Reposition in der richtigen Lage zu halten, nicht angebracht, den Zahn sofort zu exarticulieren. Steinhardt (1936) lehnt diesen Standpunkt jedoch vollkommen ab, da die Entfernung solcher Zähne erfahrungsgemäß vorzeitig doch notwendig sei. Wenn ein Zahn sich im Bruchspalt oder dessen näherer Umgebung befindet und der einzige des proximalen Fragmentes ist, bedeutet nach Steinhardt seine Einbeziehung in die Schiene keine Fixierung, sondern eine noch stärkere Beanspruchung.

Ein im Zahnärztlichen Universitätsinstitut Marburg behandelter Fall zeigt aber das Gegenteil zu der Stellungnahme von Steinhardt. Eine sofortige Extraktion von Zähnen im Bruchspalt kann gelegentlich größeren Schaden als Nutzen bringen.

Bei einem Soldaten, der durch einen Motorradunfall eine dreifache, komplizierte Unterkieferfraktur mit gleichzeitigem Alveolarfortsatzbruch des Oberkiefers erlitten hatte, verlief der eine Bruchspalt der Unterkieferfraktur, wie aus Abbildung 1 hervorgeht, medial vom Foramen mentale, dicht an der Wurzelspitze von $\overline{3}$ zum Alveolarfortsatz hin, die 2. Bruchlinie nahm vom horizontalen Kieferrande zu der Wurzelspitze von $\overline{3}$ nach lingual ihren Verlauf, während eine 3. vom Rande der Mandibula dicht am ersten Molaren vorbeilief.

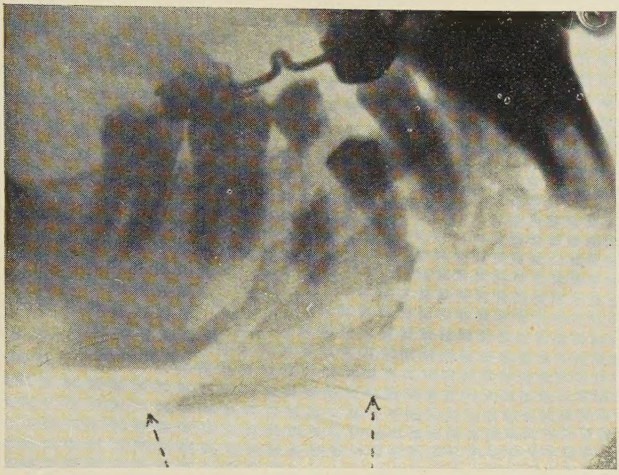

Frakturlinien

Abbildung 1.
6. 12. 1939. E. R. ♂ 32 jährig.
$\overline{7\,6\,5\,4}$ Komplizierte mit Hauptmeyerschlaufendraht geschiente Unterkieferfraktur mit starken Dislokationserscheinungen.

Der erste Praemolar und die Wurzel von $\overline{5}$ standen demnach in dem kleinen Fragment, das einmal nach buccal disloziert war, zum andern sich lingual vollkommen verhakt hatte. $\overline{4}$ sowohl wie $\overline{5}$ lagen demnach im Bruchspalt. Es war zu befürchten, daß das Fragment vom Körper als Sequester behandelt werden könnte. Bei dem Versuch der Entfernung gleich zu Beginn der Behandlung geriet das kleine Fragment in Gefahr, sich vollkommen aus dem Kieferverbande zu lösen. Aus diesem Grunde unterblieb die sofortige Extraktion der Wurzel von $\overline{5}$, da auch gleichzeitig eine äußerst heftige Blutung, die nur schwer zu stillen war, einsetzte. In Narkose wurde dann die chirurgische Reposition des verhakten Fragmentes vorgenommen. Bei der nachfolgenden Schienung des Unterkiefers durch Hauptmeyerschlaufendraht zeigte es sich, daß eine Fixierung des eingeschlossenen Fragmentes nur dann möglich war, wenn der im Bruchspalt befindliche erste Praemolar durch die Schiene miterfaßt würde. Nach etwa 14 Tagen, nachdem die Kieferbruchheilung gut fortgeschritten war, konnte dann der Zahn exarticuliert werden. Die Reposition des Bruches war gelungen, so daß ein erneutes Absinken des Fragmentes nicht mehr möglich wurde.

Axhausen (1932) hat wohl als erster auf die Notwendigkeit der Erhaltung gewisser Zähne im Bruchspalt aufmerksam gemacht. Nach der Ansicht von Axhausen kann ein gut erhaltener Zahn für die Therapie so lang wie möglich ausgenützt werden, besonders dann, wenn er als letzter eines Bruchendes für die Schienung wichtig ist, oder wenn er „als einziger Zahn des sonst zahnlosen Kieferstumpfes als Pelotte wirken und eine muskuläre Verlagerung der Fragmente verhindern kann". Erst nachdem eine gewisse Konsolidation der Fragmente eingetreten ist, was sich etwa nach 2—3 Wochen einzustellen pflegt, entfernt Axhausen den betreffenden Zahn.

Über das Schicksal von Zähnen im Bereich eines Bruchspaltes, die vor dem Trauma gesund und kaufunktionell wertvoll waren, finden sich zahlreiche Aufzeichnungen in dem einschlägigen Schrifttum. Hiernach läßt sich feststellen, daß die Pulpa eines solchen Zahnes durch das Trauma in Mitleidenschaft gezogen wird und größere Veränderungen bis zu den schwersten Schädigungen aufweisen kann.

Es besteht jedoch auch die Möglichkeit, daß die Pulpa trotz des Traumas intakt beiben kann. Deshalb rät Reichenbach (1933), von jedem einem Bruchspalt benachbarten Zahn eine Röntgenuntersuchung vorzunehmen und das Lageverhältnis seiner Wurzel festzustellen. Erst nach genauer Kenntnis der Lage wird die Vitalitätsprüfung mittels des faradischen oder Hochfrequenzstroms Aufschluß auf die Lebensfähigkeit der Pulpa geben. Nach Reichenbach ist diese Prüfung nicht nur zu Beginn der Behandlung vorzunehmen, sondern auch falls sie anfangs positiv vital ausfällt, ist sie im weiteren Verlauf zu wiederholen. Bei zahlreichen histologischen Untersuchungen von Zähnen, die im Bruchspalt gestanden hatten, beobachtete derselbe Autor alle Schädigungsgrade der Pulpa, beginnend mit leichter Hyperaemie und sich steigernd bis zur völligen Degeneration. Die Gefäße und Nerven können durch die Gewalteinwirkung gequetscht werden, sie können reißen, wobei als natürliche Folge des Traumas die Pulpa nekrotisch zerfällt. Bei Zutritt von Bakterien kann ein Fäulnisprozeß in Gang kommen, der jetzt für die Frakturheilung einen schädlichen Einfluß ausübt, wodurch eine Verzögerung der Heilung herbeigeführt wird. Bei Unterlassung einer Behandlung des gangränösen Wurzelkanals kommt es zu einer Bakterienaussaat in den Bruchspalt. Putride Massen des Wurzelkanals gelangen so durch das Foramen apicis in den gesamten Bruchspalt hinein. Eine Infektion des Bruchspaltes ist dann unabwendbar. Um diese heilungshemmenden Faktoren von vornherein auszuschalten, müssen diese Zähne mit Beginn der Kieferbruchtherapie einer ganz genauen systematischen Behandlung unterworfen werden, wie es

von Waßmund, Reichenbach, Wannemacher u. a. immer wieder gefordert wird.

Viele Autoren, vor allem der vergangenen Jahrzehnte, (Lloyd, Hall, Shakelford, Watt, Crocquefer, Großkopf, Steinhardt u. a.) propagierten die Extraktion aller dieser Zähne, da sie der Meinung waren, daß sämtliche Zähne im Bruchspalt eine Gefahr bedeuten, einen heilungshemmenden Einfluß ausüben oder die Ursache für das Auftreten einer Pseudarthrose abgeben. Nach Reichenbach verbürgen die den Zahn erhaltenden und den Bruchspalt vor Infektion schützenden Maßnahmen nur bei einwurzeligen Zähnen mit geradem Kanalverlauf einen sicheren Erfolg. Mehrwurzelige Zähne, deren Wurzelspitzen Beziehungen zum Bruchspalt aufweisen, entfernt Reichenbach bei Behandlungsbeginn.

Da wir uns heute im Vergleich zu früheren Jahrzehnten in der Diagnostik der Kieferbrüche, vor allem was die Beziehung der Zähne zum Bruchspalt anbetrifft, in weitestgehendem Maße der modernen Hilfsmittel, z. B. der Röntgenuntersuchung und der Vitalitätsprüfung der Pulpa durch den faradischen oder den Hochfrequenzstrom, bedienen können, ist eine sofortige Extraktion dieser Zähne nicht unbedingt erforderlich. Wird nach eingehender röntgenologischer und faradischer Untersuchung eine exakte Wurzelbehandlung durchgeführt, so können in vielen Fällen sehr befriedigende Erfolge in der Erhaltung solcher im Bruchspalt befindlichen Zähne erzielt werden. Sollte sich doch noch gelegentlich eine Infektion einstellen, ist der Versuch der Erhaltung eines solchen Zahnes abwegig und die Extraktion unbedingt erforderlich.

Diese Ansicht wird durch folgenden Fall erhärtet.

Am 11. 7. 1939 wurde dem Zahnärztlichen Universitätsinstitut ein 39jähriger Mann überwiesen, der durch einen Hufschlag eine doppelte, komplizierte Fraktur des linken Unterkieferkörpers erlitten hatte. Die eine Bruchlinie verlief unmittelbar an der medialen Fläche des linken unteren Eckzahnes vorbei. (Abb. 2.)

Es war zu vermuten, daß auch das Paradentium von $\lceil\overline{3}$, der im Bruchspalt stand, von dem Trauma getroffen wurde. Nach Schienung im Ober- und Unterkiefer mittels eines partiellen Hauptmeyerknüpfverbandes nahm die Kieferbruchheilung ihren gewohnten Verlauf. Als die Konsolidation der Fraktur erreicht war, wurde die Wurzelbehandlung bei $\lceil\overline{3}$ eingeleitet. Der Zahn wurde trepaniert und eine trockene Nekrose der Pulpa festgestellt. Während der Wurzelbehandlung fanden verschiedene röntgenologische Kontrollen statt. Die Röntgenaufnahmen zeigten einen

komplikationslosen Verlauf der Wurzelbehandlung, sodaß diese am 13. 12. 1939 durch eine Guttaperchawurzelfüllung (Abb. 3) zum Abschluß gebracht werden konnte und dabei der Zahn erhalten wurde.

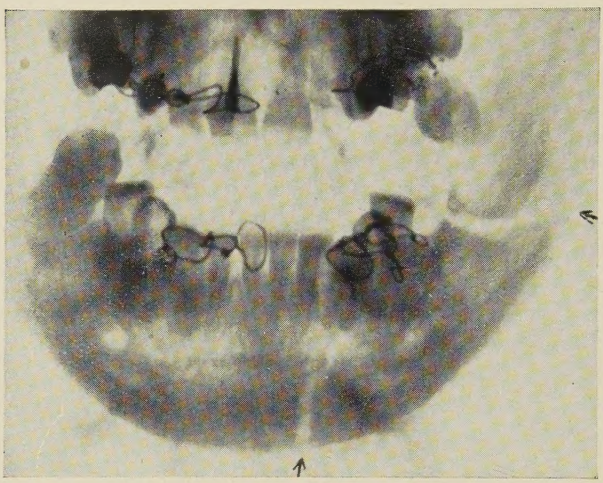

Abbildung 2.
14. 7. 1939. A. R. ♂ 39 Jahre
Doppelte, komplizierte, mit Hauptmeyer-Knüpfverband geschiente Unterkieferfraktur.

Nicht selten sind Fälle, in denen Zähne so nahe dem Bruchspalt stehen, daß dieser entlang der Alveolenwand verläuft, wobei Zahnsubstanz und Pulpa unberührt bleiben. In solchen Fällen wird nur das Periodontium von dem Trauma betroffen. Nach Wannenmacher (1927) ist es eine bekannte Erfahrungstatsache, daß „das Parodontium der Zähne, welche vollkommen oder auch teilweise in der Fraktur stehen, zerstört wird, der Zahn dann selbst als „Sequester" gilt." Wannenmacher kam auf Grund eingehender histologischer Untersuchungen in Verbindung mit der klinischen Beobachtung zu der Ueberzeugung, daß es weniger die Pulpa ist, die den Zahn für die Fraktur gefährlich macht, als die Zerstörung des Parodontiums des betreffenden Zahnes. Wie Wannenmacher erklärt, erfährt dadurch die Bruchheilung eine wesentliche Verzögerung. Sie soll so lange auf sich warten

lassen, bis dieser Sequester entweder vom Körper selbst oder von dem Zahnarzt entfernt worden ist.

Nach Reichenbach kann wohl ein völliges Verwachsen zwischen den Gewebsbestandteilen des Kallus und der Wurzelhaut und dem Zement der Wurzel stattfinden. Doch beobachtete

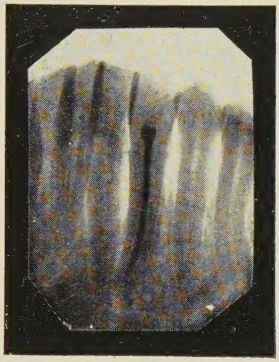

Abbildung 3.
13. 12. 39. $\overline{1|1234}$
Kontrollaufnahme der Guttaperchawurzelfüllung.

er, daß trotz sorgfältiger Wundbehandlung eine Zahnfleisch- und Knochentasche zurückbleibt, die als „Senkschacht" wirkend die Infektion des Bruchspaltes begünstigt. Beide Autoren fordern deshalb übereinstimmend die sofortige Extraktion eines solchen einen Heilungshemmenden Faktoren darstellenden Zahnes. Wenn eine Infektion des Bruchspaltes durch einen im Kiefer versuchsweise belassenen Zahn bereits vor sich geht, so ist eine Entfernung zu diesem Zeitpunkt, um ein stärkeres Aufflackern des entzündlichen Prozesses durch die frisch gesetzte Extraktionswunde zu vermeiden, nicht ratsam. Durch Trepanation des Zahnes soll für Eiterabfluß gesorgt werden. Unbedingt erforderlich ist erst die Entfernung eines solchen Zahnes, wenn er in seiner Alveole im Eiter „schwimmt". „Daß mit dem Zwang des Zuwartens eine oft monatelange Verzögerung der knöchernen Vereinigung der Bruchstücke verbunden ist, liegt auf der Hand. Deshalb hat das vielleicht etwas radikal anmutende Verhalten der sofortigen Entfernung sicher in wirtschaftlicher und sozialer Hinsicht viel für sich." (Reichenbach, 1933.)

Nicht immer ist es nötig, daß Zähne, die mit dem Bruchspalt in Verbindung stehen, im Zusammenhang mit dem Trauma selbst

frakturieren, oft werden sie nur luxiert. Je nach Schwere und Alter der Luxation ist es möglich, mit Fingerdruck oder mittels orthodontischer Schienungsmaßnahmen einen solchen Zahn zu reponieren. Ein Erfolg bleibt selten aus, da diese Zähne meist für längere Zeit voll gebrauchsfähig sind. Von Replantationen vollkommen herausluxierter Zähne rät Reichenbach (1933) mit folgenden Worten ab: „Die glatte Heilung des Bruchs erscheint uns wohl wichtiger als die doch sehr zweifelhafte Einheilung eines solchen Zahnes."

Es gelangen immer wieder Fälle zur Beobachtung, in denen Zähne durch die Gewalteinwirkung in den Bruchspalt hineinluxiert werden, sodaß eine innige Vereinigung der Bruchstücke nicht möglich war. Nach Roughton (1895) kann die Wiedervereinigung der Fragmente durch einen Knochensplitter, ein nekrotisches Knochenfragment oder einen dislozierten Zahn verhindert werden. Die Notwendigkeit der Entfernung eines in den Bruchspalt luxierten Zahnes, dessen genaue Lage nur röntgenologisch festzustellen ist, versteht sich von selbst. Reichenbach (1933) schildert einen Fall einer komplizierten Unterkieferfraktur, wobei ein unterer Weisheitszahn durch Gewalteinwirkung in die Tiefe des Bruchspaltes hineinluxiert wurde. Da die Reposition des Bruches nicht glückte, erfolgte die Entfernung des betreffenden Zahnes von außen. Hierauf trat nach Reichenbachs Angaben knöcherne Konsolidierung ein.

Ein im Zahnärztlichen Institut im Jahre 1937 zur Beobachtung gelangter Fall demonstriert recht deutlich Komplikationserscheinungen, die von einem in den Bruchspalt hineinluxierten Zahn ausgehen können.

Krankengeschichte.

Anamnese: Familienanamnese o. B.

Auf Befragen gibt der Patient an, daß er am 29. April 1937, als er auf seinem Fahrrad nach Hause fuhr, von einem Auto angefahren worden sei. Er könne sich nicht mehr an den Unfall erinnern. Erst bei dem Arzt, zu dem er gebracht wurde, kam er wieder zur Besinnung. Dort bemerkte er, daß er am Arm Wunden hatte und aus dem rechten Ohr blutete. Der Arzt versorgte die Armwunde mit einem Verband und überwies ihn der Chirurgischen Klinik der Ludwigs-Universität in Gießen, in der die Wunden vernäht wurden. Das Bluten aus dem rechten Ohr hörte nicht auf. Außerdem stellten sich von seiten des Unterkiefers erhebliche Beschwerden ein. Der Patient konnte härtere Speisen vor Schmerzhaftig-

keit kaum mehr zu sich nehmen. Die darauf in der Chirurgischen Klinik in Gießen angefertigten Röntgenaufnahmen ließen eine doppelte Gelenkfortsatzfraktur und einen Bruch im linken Kieferwinkel erkennen. (Abb. 4 und 5.)

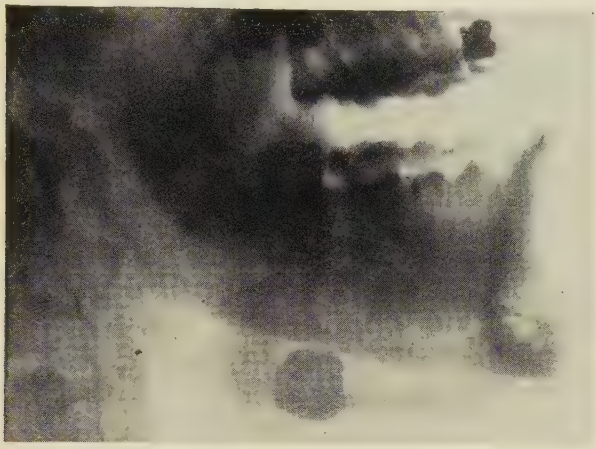

Frakturlinie

Abbildung 4.

27. 5. 1935. W. W. ♂ 19 Jahre.

Ausschnitt aus einer bi-temporalen Schädelaufnahme. (Chir. Klinik der Ludwigs-Universität Gießen). Komplizierte Kieferfraktur des linken Angulus. Der linke untere Weisheitszahn liegt, mit seiner Krone wangenwärts gerichtet, disloziert am Rande des corpus mandibulae etwa 3 fingerbreit medial vom Angulus.

Die beiden Röntgenaufnahmen zeigen deutlich, daß der linke untere, retinierte und verlagerte Weisheitszahn durch den Bruchspalt durchgewandert war und am Rande der Mandibula in den Weichteilen ruht. Die Kaufläche des Molaren ist dem Unterkieferkörper abgekehrt.

Am 28. 5. 1937 wurde der Patient von der Chirurgischen Klinik in Gießen zur fachärztlichen Behandlung des Unterkieferbruches in das Zahnärztliche Institut der Universität Marburg überwiesen.

Status praesens: Der 19jährige Bergarbeiter W. W. ist von gesundem Aussehen und kräftigem Körperbau. Haut und

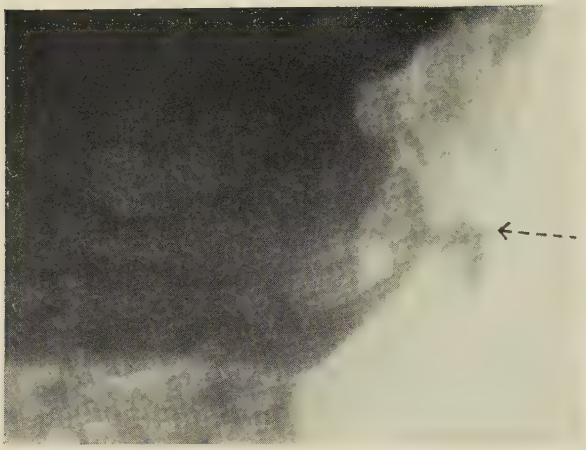

Abbildung 5.

27. 5. 1937.

Ausschnitt aus einer occipitofrontal Aufnahme. (Chir. Klinik der Ludwigs Universität Gießen). Vergleiche Abbildung 4!

sichtbare Schleimhäute sind normal durchblutet. Das Bewußtsein ist nicht getrübt. Die Reflexe sind normal auslösbar.

Der Patient hat am rechten Arm eine Strecksehnenverletzung.

Besonderer Befund: Im Bereich des Kinns besteht eine etwa 3 cm breite, querverlaufende, frische Narbe mit weicher Umgebung.

Bei beiderseitiger Palpation der Gelenke des Unterkiefers geht der linke Gelenkkopf beim Öffnen und Schließen des Mundes schlechter mit als der rechte. Rechts ist die Gelenkbahn annähernd normal.

Die Inspektion der Mundhöhle zeigt eine deutliche Dislokation des Unterkiefers nach links und unten, sodaß der Biß im Frontzahngebiet gesperrt erscheint. Die Schleimhaut ist leicht entzündlich verändert. Es sind Beläge vorhanden. Wunden können im Munde nicht mehr festgestellt werden. Es sind auch keine Zahnfrakturen nachweisbar.

Zahnschema:

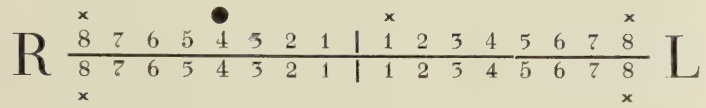

Zeichenerklärung; Zahn fehlt = ×. Zahn ist gefüllt = ●.

Diagnose: Doppelte Condylusfraktur und Bruch des linken Angulus.

Therapie: Reposition des Bruches. Schienung des Unter- und Oberkiefers mit Hauptmeyerschlaufendraht. Anlegen von intermaxillären Gummizügen.

Da aus den anamnestischen Angaben im Bereich des rechten Kiefergelenks eine Verletzung des rechten äußeren Gehörgangs zu vermuten war, wurde der Patient zur stationären Aufnahme der Hals-, Nasen- und Ohrenklinik in Marburg überwiesen.

Der rhinologische Befund lautete:

Ohr: r. Gehörgang von vorn unter her verengt.
In dem engen Gehörgang liegen Blutcoagula.
l. = starker Hammergriff.

In den darauffolgenden Wochen wurde der Patient täglich von seiten des Zahnärztlichen Instituts in der Hals-, Nasen- und Ohrenklinik besucht, da ihm strikte Bettruhe verordnet war. Die Behandlung bestand in dieser Zeit in der Säuberung der Mundhöhle durch Atomiseur und in Kontrolle der intermaxillären Gummizüge.

Bei Auftreten eines Druckschmerzes im Bereich des linken Kieferwinkels, verbunden mit einer leichten Schwellung, wurde am 17. Juni 1937 eine Kontrollaufnahme angefertigt. Die Stellung des Weisheitszahnes hatte sich seit der letzten röntgenologischen Untersuchung vom 27. 5. 1937 (Abb. 4 und 5) insofern geändert, daß nun sein Kronenteil dem linken Kieferwinkel zugekehrt war. (Abb. 6.)

Eine erneute röntgenologische Untersuchung vom 29. Juni 1937 ergab im Vergleich zu dem letzten Befund, daß der Weisheitszahn sich um 180 Grad gedreht hatte und nun mit seinem Kronenteil zur Mittellinie zu liegen gekommen war. (Abb. 7.) Die in gewissen Abständen erfolgten drei Röntgenkontrollen ließen demnach eine jeweils veränderte Lage des linken unteren Molaren erkennen. (Vergleiche die Aufnahmen 4, 5, 6 und 7.)

Am 10. 7. zeigte sich nunmehr unterhalb des linken Kieferwinkels eine fast handtellergroße Rötung und Schwellung, die druckschmerzhaft war. Der Patient hatte seit dem vorigen Abend Fieber (bis 38,2 Grad).

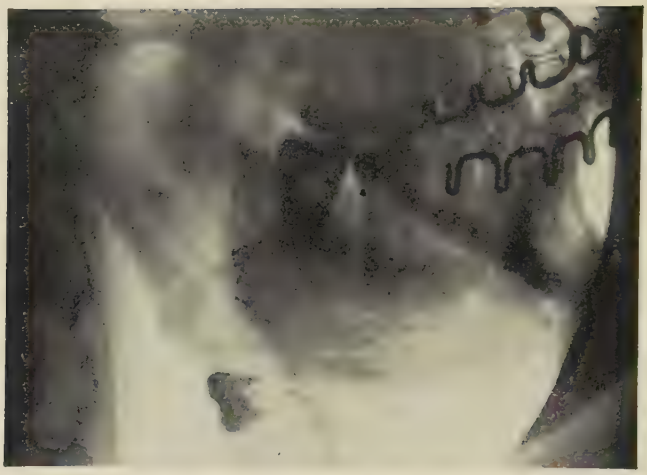

Abbildung 6.

17. 6. 1937. W. W. ♂ 19 Jahre.

Extraorale Röntgenaufnahme. Mit Hauptmeyerschlaufendraht geschiente Unterkieferfraktur. $\lfloor\overline{8}$ ist um 180° gedreht und liegt mit seiner Krone distalwärts nur noch fingerbreit medial vom Angulus. Vergl. Abb. 4 und 5.



Abbildung 7.

29. 6. 1937.

Kontrollaufnahme. Drehung des linken unteren Weisheitszahnes um weitere 180° seit dem letzten Röntgenbefund.

Am 12. 7. erfolgte in Narkose die Entfernung des linken unteren Weisheitszahnes von außen:

Incision 3 cm unterhalb des linken Unterkiefers. Nach Durchtrennung der geschwollenen Weichteile gelangte man in eine kleinapfelgroße Abszeßhöhle. Es entleerten sich etwa 20 ccm foetiden Eiters. In der Tiefe der Höhle wurde der röntgenologisch festgestellte Zahn gefaßt und mit einem scharfen Löffel entfernt, die Wunde drainiert und ein lockerer Verband angelegt.

19. 7. Zurückgehen aller entzündlichen Erscheinungen. Entfernung des Drains. Lockerer Verband.

24. 7. Umgebung der Wunde erneut angeschwollen und gerötet. Patient klagt über Schmerzen im Bereich der Incisionsstelle. Es besteht Fieber. Bettruhe. Feuchte Verbände.

2. 8. Temperatur wieder zur Norm gesunken. Beim Verbandwechsel stößt sich ein etwa pflaumengroßer Sequester nach dem Mundboden hin ab.

13. 8. Unterkieferwunde immer noch nicht geschlossen, granuliert stark, eitert wenig. Bei Sondierung am Corpus mandibulae rauher Knochen. Vermutlich war die Sequestrierung noch nicht abgeschlossen.

Von diesem Zeitpunkte bis zur Entlassung bestand die Behandlung in täglichem Mundspülen und Kontrollen der Gummizüge. Die Frakturheilung nahm nunmehr abgesehen von einer nochmaligen Sequesterabstoßung am 4. Oktober 1937 ihren gewohnten Verlauf.

Das Bemerkenswerte und Außergewöhnliche an diesem Fall ist die Tatsache, daß der Weisheitszahn durch den gesamten Bruchspalt hindurch bis in die Weichteile des Unterkiefers gewandert ist.

Daß Zähne durch ein Trauma aus ihrer Alveole gerissen und dann in den Bruchspalt hineinluxiert werden, ist in der Literatur des öfteren beschrieben worden und stellt wohl in der Praxis keine allzu große Seltenheit dar. Schon im Jahre 1886 wurde von Bleichsteiner von einem zwischen die Bruchenden unvermutet eingekeilten Eckzahn berichtet, der erst nach 6½ Monaten ausgestoßen wurde. Der von Reichenbach (1933) geschilderte eindrucksvolle Fall über eine vollständige Luxation eines unteren Weisheitszahnes in die Tiefe des Bruchspaltes hinein wurde bereits erwähnt (vergl. S. 8).

Bei dem in den Abbildungen 4, 5, 6 und 7 gezeigten Molaren handelt es sich um einen vor Einwirkung des Traumas noch nicht durchgebrochenen verlagerten Weisheitszahn. Da sein Wurzel-

wachstum noch in den ersten Entwicklungsstadien begriffen war, stellte dieser Zahn ein noch „halteloses Organum dentale" dar. Der ganze, bis ins einzelne vorbildlich konstruierte Halteapparat mit seinen Bändern, seinen kollagenen und elastischen Fasern, der während eines ganzen Lebensalters sich bemüht, den Zahn zu fixieren, und ihn in sinnvoller Weise bei der schweren Arbeit, die an den Zahn gestellt wird, unterstützt, ist hier in diesem Fall noch gar nicht fertig ausgebildet gewesen. Das Trauma hat dann dazu beigetragen, das kaum vorhandene Paradentium völlig zu zerstören. Der Zahn ruhte vermutlich noch mehr oder minder fest in seinem Zahnsäckchen. Nachdem der untere Weisheitszahn durch die Gewalteinwirkung in den Bruchspalt hineinbewegt wurde, hatte wohl in der auf das Trauma folgenden Zeit der Zug der Kaumuskulatur, der Sehnen und Bänder diese Wanderung bis in die Weichteile allmählich verursacht. Die daraufhin eintretende Drehung des Zahnes um 180 Grad läßt sich wohl durch die Tätigkeit der am Kieferwinkel ansetzenden Kau- und Unterzungenbeinmuskulatur erklären. Ebenso kann der Schwerpunkt des Zahnes, der im Kronenteil ruht, die Drehung um 180 Grad verursacht haben. Inwieweit der Zahn zu seiner Wanderung einen praeformierten Raum in den Weichteilen benutzt hat, konnte auf Grund des operativen Befundes nicht festgestellt werden.

Der Fall zeigt eindrucksvoll die große Bedeutung der röntgenologischen Untersuchung bei der Therapie komplizierter Kieferbrüche, vor allem in Hinsicht auf die Beziehung der Zähne zu dem Bruchspalt. Allein das Röntgenbild vermag über diese Verhältnisse Aufschluß zu geben. Durch baldige und öftere Röntgenkontrollen lassen sich gelegentlich auftretende Heilungshemmnisse um so eher entfernen. Auch bei scheinbar normal verlaufenden Fällen und bei nicht komplizierten Frakturen ist u. E. die röntgenologische Untersuchung unter allen Umständen angezeigt, die uns immer wieder über nicht vermutete, retinierte oder überzählige Zähne im Bereich des Bruchspaltes Aufschluß gibt. Selbst die Tatsache, daß schon von anderer Seite ein röntgenologischer Befund erhoben wurde, sollte kein Hindernis sein, ihn nochmals zu wiederholen.

Die Therapie kann hierbei keine andere als Entfernung des Zahnes sein, die durch die gegebene Lage von außen erfolgen muß. Rötung, Schwellung, Temperaturanstieg und Druckschmerzhaftigkeit, alles Symptome einer akuten Entzündung, zeigen, daß der Organismus den Zahn als Fremdkörper ansah und bestrebt war, die Krankheitsursache möglichst bald zu beseitigen. Der operative Eingriff wird dem Organismus in seiner Absicht, den Zahn als Fremdkörper abzustoßen, weitestgehend entgegenkommen.

Zusammenfassung.

1. Es wurde ein interessanter Fall einer komplizierten Unterkieferfraktur beschrieben, wobei ein unterer, verlagerter Weisheitszahn durch Gewalteinwirkung in den Bruchspalt hineinluxiert wurde und im Laufe der Zeit durch den gesamten Bruchspalt bis in die Weichteile gewandert war.

2. Verursacht ein im Bruchspalt befindlicher Zahn eine Verzögerung der Frakturheilung, ist er aetiologisch der Grund einer einsetzenden Infektion, so ist die sofortige Exarticulation eines solchen Zahnes unbedingt erforderlich.

3. Aus Gründen der Fixation ist die Entfernung eines Zahnes, der im Bruchspalt steht, zu Beginn der Therapie nicht möglich.

4. Bei komplizierten Kieferbrüchen mit eingeschlossenem, abgesunkenem Fragment ist es angebracht, einen Zahn oder eine Wurzel im Hinblick auf die vorzunehmende Reposition im Kiefer vorläufig zu belassen.

5. Ein Zahn, der sich im Bereich des Bruchspaltes befindet und vor dem Trauma pulpengesund war, kann durch eine exakt durchgeführte Wurzelbehandlung erhalten werden.

6. Wird ein Zahn durch Gewalteinwirkung nur luxiert, so ist seine Reposition durch geeignete Schienungsmaßnahmen möglich.

7. Es ist unbedingt notwendig, einen Zahn, der durch das Trauma in die Tiefe des Bruchspaltes vollkommen hineinluxiert wurde, sofort zu entfernen, um eine Verzögerung der Frakturheilung zu verhindern.

8. Bei vollständigen Luxationen von Zähnen in den Bruchspalt hinein, ist die Röntgenuntersuchung erste Forderung, die an den Zahnarzt zu stellen ist.

Herrn Prof. Dr. Fliege, Direktor des Zahnärztlichen Instituts, danke ich für die Stellung des Themas, Herrn Prof. Dr. Bernhard, Direktor der Chirurgischen Klinik und Poliklinik der Ludwigs-Universität in Gießen, für die Überlassung eines Teiles der Röntgenaufnahmen. Herrn Oberarzt Dozent Dr. Heuser bin ich für die wertvollen Hinweise bei Abfassung der Arbeit dankbar.

Literatur.

Axhausen: Beiträge zur Mund- und Kieferchirurgie. Dtsch. Zahnheilk. H. 82 S. 1 (1932).

Bolle: Beziehungen der im und am Bruchspalt befindlichen Zähne zum Heilverlauf von Kieferfrakturen. Dtsch. zahnärztl. Wschr. *43*, 7 (1940).

Bleichsteiner: Über Kieferbrüche. Oesterr. ung. Vjschr. Zahnheilk. *2*, 1, 165, 247 (1886).

Cavina: Einfluß der Zähne auf die klinische Entwicklung der Kieferbrüche. Ref. Dtsch. Mschr. Zahnheilk. *41*, 159 (1923).

Crocquefer: Conduite à tenir en présence des fractures du maxillaire inférieur. Ref. Schweiz. Mschr. Zahnheilk. *44*, 586 (1934).

Gottlieb: Frakturen und Luxationen der Zähne. Ref. Fortschr. IV 1928 II. S. 1123.

Greve: Der Heilverlauf von einfachen und komplizierten Unterkieferfrakturen mit besonderer Berücksichtigung des Mandibularkanals und der Zähne. Dtsch. Zahnheilk. H. 67, S. 3 (1937).

— — Histologische Befunde bei komplizierten Kieferfrakturen mit besonderer Berücksichtigung des Mandibularkanals. Dtsch. Mschr. Zahnheilk. *45*, 458 (1927).

Großkopf: Ein retinierter Eckzahn als Heilungshemmnis einer Unterkieferfraktur. Dtsch. Mschr. Zahnheilk. *40*, 340 (1922).

Hall: Fractures and incomplete dislocations of the mandible or maxilla. Ref. Dtsch. Mschr. Zahnheilk. *50*, 1001 (1932).

Herber: Ein Fall von Kieferfraktur bei Zahnretention. Dtsch. zahnärztl. Wschr. 7, 277 (1922).

Lloyd: Fractures and incomplete dislocations of the mandible or maxilla. Ref. Dtsch. Mschr. Zahnheilk. *50*, 1001 (1932).

Port-Euler: Lehrbuch der Zahnheilkunde. München (1938).

Reichenbach; Leitfaden der Kieferbruchbehandlung. Leipzig (1935).

— — Der gegenwärtige Stand unserer Erfahrungen auf dem Gebiete der Kieferbruchbehandlung. Ref. Fortschr. VI 1930 II. S. 972.

Roughton: Fraktur des Unterkiefers. Ref. Korresp. Bl. Zahnärzte *14*, 311. (1895).

Sachse: Doppelseitiger Unterkieferbruch. Dtsch. Mschr. Zahnheilk. *20*, 107 (1902).

Shackelford: Fractures and incomplete dislocations of the mandible or maxilla. Ref. Dtsch. Mschr. Zahnheilk. *50*, 1001 (1932).

Steadmann: Fractures, with special reference to treatment. Ref. Dtsch. Mschr. *48*, 578 (1930).

Steinhardt: Zur Entstehung, Heilung und Behandlung der Luxationsfrakturen des Unterkiefers. Dtsch. Zahn-Mund-Kieferheilk. 1936 B. 3, H. 10, S. 662.

Wallfaß und Schneider: Un cas de fracture angulaire de la Mandibule avec dent de sagesse incluse. L'Odont. *55*, 723 (1934).

Wannenmacher: Beobachtungen und Untersuchungen bei Kieferfrakturen. Vjschr. Zahnheilk. *49*, 113 (1933).

— — Ein Beitrag zur pathologischen Histologie der Pulpa. (Die Veränderungen der Pulpen von Zähnen, welche im Bereich von Kieferfrakturen standen.) Dtsch. Mschr. Zahnheilk. *45*, 12 (1927).

Waßmund: Frakturen und Luxationen des Gesichtsschädels. Berlin 1927.

Watt: Fractures of the Jaws. Ref. Dtsch. zahnärztl. Wschr. *38*, 10043 (1935).

Lebenslauf.

Am 1. August 1911 wurde ich als jüngstes und viertes Kind des Justizrats Friedrich Euler und seiner Ehefrau Ida, geb. Günder in Straßburg im Elsaß geboren. Nach einjährigem Besuch der Lindner'schen Privatanstalt in Straßburg unterrichtete mich mein Vater ein halbes Jahr selbst, da der gesamte Unterricht französisch wurde. Ostern 1920 siedelten wir nach Marburg-Lahn über. Dort besuchte ich die Elisabethschule, an der ich 1931 die Reifeprüfung bestand. Wintersemester 1935/36 begann ich in Bonn das Studium der Zahnheilkunde. Wintersemester 1936/37 studierte ich an der Universität Marburg; dort legte ich am 31. März 1937 die Zahnärztliche Vorprüfung ab. Nach je einsemestrigem Studium an den Universitäten Hamburg nnd Münster kehrte ich im Sommersemester 1938 nach Marburg-Lahn zurück und beendete hier am 30. September 1939 die Zahnärztliche Staatsprüfung.

Meine akademischen Lehrer waren die Herren Professoren und Dozenten:

in Marburg: Baars, Becker, Dittler, Elbrecht, Fliege, Gremels, Grüneisen, Heuser, Jacobshagen, Klapp, Kunzendorf, Meerwein, Pfannenstiel, von Reckow, Rix, Ruete, Schedtler, Uffenorde, Versé,

in Bonn: Anspach, Dilthey, Füchtbauer, Harting, Pfeiffer, Proell, Thörner, Wagenseil,

in Hamburg: Fabian, Nestmann, Precht, Schröder, Schulten,

in Münster: Haarmann, Immenkamp, Müller.

Disposition.

Seite

A. Ueber Behandlungsprinzipien des Bruchspaltes. 1

B. Schicksale von Zähnen im Bruchspalt.

I. Erhaltungsmöglichkeiten von Zähnen im Bruchspalt. 1

II. Ein demonstrativer Fall über das Verhalten eines Weisheitszahnes im Bruchspalt. 8

C. Zusammenfassung. 15